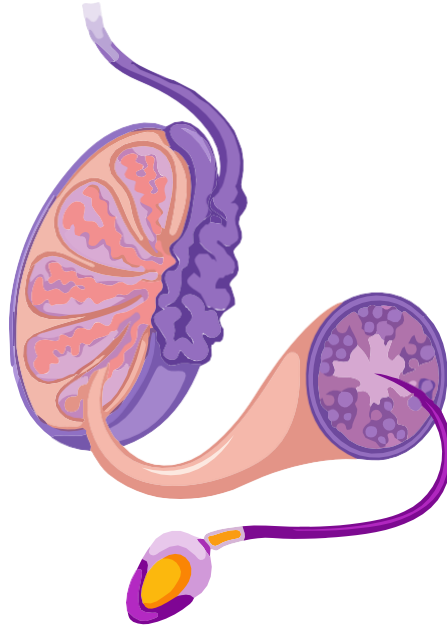


YENİ ÜROLOJİ DERGİSİ

The New Journal of Urology



Obstruktif uyku apne sendromu ve erektil disfonksiyon
Mustafa Gürkan Yenice, Murat Tuncer, İsmail Yiğitbaşı,
Kubilay Sabuncu, Selçuk Şahin, Volkan Tuğcu,
Kemal Sarıca, Ali İhsan Taşçı

Prostat biyopsisi uygulanan hastalarda serum c-reaktif protein düzeylerinin benign prostat hiperplazisi ve prostat kanseri arasında karşılaştırılması
Sema Nur Ayyıldız, Erdal Benli, Abdullah Çırakoğlu,
Ali Ayyıldız

Penil fraktür: Dört yıllık klinik deneyimimiz
Hakan Erçil, Mehmet Eflatun Deniz, Ergün Alma,
Umut Ünal, Orçun Çelik, Yalçın Evliyaoğlu,
Zafer Gökhan Gürbüz

Üst üriner sistem taşlarında taş büyüklüğüne göre fleksibl üreterorenoskopinin etkinliği
Özer Baran, Ali Atan, Aykut Aykaç, Mehmet Melih
Sunay, Fatih Yalçınkaya, Memduh Nurettin Sertçelik

Depolamaya ait semptom skorunun işemeye ait semptom skoruna oranının, alt üriner sistem semptomları nedeniyle alfa bloker kullanan hastalardaki tedavi sonuçlarına etkisi
Yasin Ceylan, Bülent Günlüsoy, Volkan Şen,
Tansu Değirmenci, Ertuğrul Şefik, Serkan Yarımoglu,
Deniz Bolat, Zafer Kozacıoğlu

Prostat manyetik rezonans - ultrasonografi görüntülüne füzyon biyopsinin etkinliği, ilk deneyimimiz
Rüştü Türkay, Ercan İnci,
Figen Palabiyik, Volkan Tuğcu

Renal leiomyosarkom: Multipl tümör hikayesi olan hastada preoperatif biyopsi ile doğru tanı
Onur Küçük Topcu, Ali Sezer, Fatih Akbulut,
Faruk Özgör, Abdulmuttalip Şimşek, Burak Arslan,
Ömer Sarılar, Şaban Mimaroglu, Zafer Gökhan Gürbüz

Böbreğin Primitif Nöroektodermal Tümörü: Rezektabl Olmayan Bir Tümörde Neoadjuvan Kemoterapinin Başarısı
Yüksel Yılmaz, Osman Köse, Sıtkı Ün,
Alper Cihat Erdal, Ahmet Selçuk Dindar

Nadir bir testis tümörü: epidermoid kist
Özkan Onuk, Fatih Yanaral, Tuğrul Gezmiş, Kadir Demir,
Memduh Aydın, Barış Nuhoğlu

Üretral yabancı cisim; kalem şekilli silikon çubuk: Olgu sunumu
Sacit Nuri Görgel, Osman Kose, Ozan Horsanalı,
Alper Cihat Erdal, Ersoy Uysal,
Ahmet Selçuk Dindar, Kutan Özer

Böbreğin pür primer leiomyosarkomu: Olgu sunumu
Sacit Nuri Görgel, Osman Kose, Ozan Horsanalı,
Kutan Özer, Fatma Hüsnüye Dilek, Emin Özbek

Erektil disfonksiyonda düşük yoğunlukta şok dalga tedavisi
Atahan Özcan, Kilciler Mete

Eretil disfonksiyonda düşük yoğunlukta şok dalga tedavisi

Low-intensity extracorporeal shock wave therapy of erectile dysfunction

Atahan Özcan¹, Kilciler Mete²

¹Kemerburgaz Üniversitesi Tıp Fakültesi, Prof. Dr., Üroloji Kliniği

²Bahçeşehir Üniversitesi Tıp Fakültesi, Prof. Dr., Üroloji Kliniği

Özet

Eretil disfonksiyon (ED); seksüel aktivite için yeterli ereksiyonu sağlayamamak ve/veya sürdürmemek olarak tanımlanmaktadır. ED 40-70 yaş arası erkeklerin %50'sinden fazlasını etkilemektedir. ED genellikle penil dolaşımı etkileyen fonksiyonel ve/veya yapısal anormalliklerle ortaya çıkan bir durum olarak düşünülmektedir. Günümüzde erektil disfonksiyonun tedavisinde oral farmakoterapi, kavernoöz içi enjeksiyon, penil protez takılması gibi birçok tedavi seçeneği bulunmaktadır. Son yıllarda ED'nun tedavisinde vücut dışından düşük yoğunlukta şok dalga tedavisi (DY-ŞDT) gibi bir çok yeni tedavi yöntemleri geliştirilmiştir. DY-ŞDT hücrel mikrotravma oluşturarak angiogenik faktörlerin salınımına yol açmakta ve neticede hedef dokuda yeni damar oluşumuna yol açmaktadır. Hayvan çalışmaları DY-ŞDT'nin penil hemodinamiği ve penisdeki patolojik değişiklikleri düzelttiğini göstermiştir. Son çalışmalarda DY-ŞDT'nin korpus kavernozumdaki fibromusküler patolojik değişiklikleri, endotelial disfonksiyonu, ve periferik nöropatiyi düzelttiği bildirilmiştir.

Bu derlemede DY-ŞDT'nin tarihçesi, etki mekanizması, in vitro-hayvan çalışmaları ve ED'da klinik uygulamaları özetlenecektir.

Anahtar Kelimeler: Eretil disfonksiyon, tedavi, vücut dışından düşük-yoğunluklu şok dalgaları

Abstract

Erectile dysfunction (ED) is defined as the inability to achieve and maintain a penile erection adequate for satisfactory sexual intercourse. ED is affecting almost 50% of men in the 40-70 year age range. ED is generally considered as a manifestation of a functional and/or structural abnormality affecting the penile circulation. The current treatment modalities in the management of ED mainly consist of oral pharmacotherapy, intracavernosal injections and implantation of penile prosthesis. In recent years, new therapeutic strategies as low-intensity extracorporeal shock wave therapy (LI-ESWT) have been established for the treatment of ED. LI-ESWT induces cellular microtrauma, which in turn stimulates the release of angiogenic factors and subsequent neovascularization of the treated tissue. Animal studies have shown that LI-ESWT significantly improves penile hemodynamics and restores pathological changes in the penis. Recent studies have reported that LI-ESWT could partially restore corpus cavernosum fibromuscular pathological changes, endothelial dysfunction and peripheral neuropathy.

In this review, the history, the effect mechanisms, in vitro and animal studies and the clinical use in ED of LI-ESWT were reviewed with current literature.

Key Words: Erectile dysfunction, therapy, low-intensity extracorporeal shock waves

Geliş tarihi (Submitted): 23.02.2016
Kabul tarihi (Accepted): 04.04.2016

Yazışma / Correspondence

Prof. Dr. Özcan Atahan
Çamlıca mah Gümüşkent Konakları
Beylik Sok No:29/1 Nilüfer, Bursa
Tel: 0554 872 5204
E-mail: ozatahan@mynet.com

Eretil disfonksiyon (ED) 40-70 yaş arası erkeklerin %50'sinden fazlasını etkilemektedir(1). ED genellikle penil dolaşımı etkileyen fonksiyonel ve/veya yapısal anormalliklerle ortaya çıkan bir durum olarak düşünülmektedir. Hastalarda başlangıçta risk faktörlerinin giderilmesine yönelik yaşam biçiminin değiştirilmesi önerilir, buna rağmen çoğu hastada tedaviye ihtiyaç duyulmaktadır. Özellikle oral fosfodiesteraz tip 5 inhibitörlerinin (FDE5i) kullanılması başarıyı arttırmış ve yaygın kullanımına yol açmıştır. Oral kullanılan ilaç tedavileri kalıcı bir tedavi yöntemi değildir, ayrıca her ihtiyaçta alınmak zorunda kalınması, etkili olmadığı durumlar, ilaç yan etkileri, spontan ereksiyonları düzeltememesi karşımıza bir sorun olarak çıkmaktadır. Oral tedavilerin etkinliği kalp yetmezliği olanlarda, diabetiklerde ve sinir koruyucu yapılmayan radikal prostatektomilerde düşüktür. Yaşlı popülasyonda sık görülen; son 6-8 haftada inme veya kalp krizi geçirmiş olmak, nitrat içeren ilaçların alınması, ileri kalp yetmezliği, diyaliz programındaki, unstable anjinali veya hipotansif veya ani hipertansif atakları olan hastalarda bu tür ilaçları kullanmak kontrendikedir. Korporanın kan akımını arttırmaya yönelik cerrahi girişimlerin başarısı düşüktür. FDE5i ve kavernoöz içine enjeksiyonlara yanıt vermeyen şiddetli ED'li hastalar penil implantasyon gibi üçüncü basamak tedaviye ihtiyaç göstermektedir. Ana hücre ve gen tedavileri ise halen sınırlı sayıdadır. ED'li hastaların tedavisinde ideal amaç, en az yan etki ile spontan seksüel aktiviteyi geri kazandırmak, korpus kavernozumdaki patolojik değişiklikleri düzeltmektir (2).

Bu durum son yıllarda vücut dışından uygulanan düşük yoğunlukta şok dalga tedavisi (DY-ŞDT) gibi kalıcı başka tedavi yöntemlerinin gelişmesine yol açmıştır. Bu tür yenilikçi ED tedavileri mikrovasküler anormalliklerin düzeltilmesi, düz kas kontraktilesinin yenilenmesi, kavernoza fibrozisin önlenmesi, endotelial revaskülizasyonun düzenlenmesi, nörohormonal yolların modüle edilmesi ve/veya yeni penil doku oluşturulmasını amaçlamaktadır (3).

Bu derlemede DY-ŞDT'nin tarihçesi, etki mekanizması, invitro-hayvan çalışmaları ve ED'da klinik uygulamaları özetlenecektir.

Düşük yoğunlukta şok dalga tedavisinin tarihçesi

Şok dalgaları 16-20 MHz frekansında sürekli iletilen ve enerjisi nakleden ses dalgalarıdır. Şok dalgaları bir

ortamda (genellikle su ortamında) yayılarak noninvaziv olarak hedef alanda mikrotravmalar oluşturmaktadır. Bu stres ve mikrotravma ile salınan anjiogenetik faktörlere bağlı olarak yeni damar oluşumu ile dokuda kanlanma artışı görülür (2,4).

1998 yılında tavşanların aşil tendon modeli üzerinde yapılan bir çalışmada, kullanılan enerji akım yoğunluğu $>0,28 \text{ mJ/mm}^2$ olduğunda dokularda enflamasyon, nekroz ve fibrozis gibi hasarlanmalara yol açtığı gösterilmiştir. Aksine enerji akım yoğunluğu $<0,08 \text{ mJ/mm}^2$ iken dokularda ciddi hasara yol açmadan güvenli bir şekilde kullanılabilir (5).

Tıp alanında şok dalga tedavisi, ilk olarak 1980'lerde yüksek yoğunlukta uygulanarak üriner taş tedavisinde başarı ile kullanılmıştır. Orta yoğunlukta şok dalgaları antienflamatuvar özellik göstererek iyileşmeyen kırıklar, tendonitis, bursitis gibi ortopedik hastalıklarda yaygın olarak kullanılmaktadır. Düşük yoğunlukta şok dalgasının ise anjiogenetik özelliği olup eretil disfonksiyon, kronik pelvik ağrı sendromu, kronik yaralar, periferik nöropati ve kardiyak iskemik dokuda uygulanmaktadır (2,4,6,7,8,9).

DY-ŞDT etki mekanizması ve in vitro-hayvan çalışmaları

DY-ŞDT biyolojik etki mekanizmasının ortaya konulması amacı ile birçok hayvan modelinde çalışılmıştır. Düşük yoğunlukta ŞDT'nin damarsal yapıda ve endotelial fonksiyonda bir düzelme sağlayarak birçok organın hemodinamiğinde düzelme sağladığı gösterilmiştir Bu yöntemle rahatsızlığın olduğu bölgede kanlanma artmakta ve vücudun kendi iyileştirici mekanizmaları devreye girmektedir. Yeni damar oluşumu, hücre içi uyarı yollarının aktivasyonu ile nitrik oksit nonenzimatik fizyolojik seviyelerde üretimi ve vasküler endotelial büyüme faktörü ve reseptörlerinin ortaya çıkması yoluyla gerçekleşmektedir. DY-ŞDT yara iyileşmesini hızlandırmakta ve kolaylaştırmaktadır.

Wang ve ark. 2003 yılında rat kemikleri üzerine DY-ŞDT uygulayarak yaptıkları çalışmada çeşitli hücrelerin büyümelerini ve gelişmelerini sağlayan faktörlerinin salınımına yol açtığını tespit etmişlerdir. Bunun sonucunda ise dokuda neovaskülizasyon gelişerek kan akımının arttığını ileri sürmüşlerdir. Bu anjiogenik markır seviyeleri DY-ŞDT sonrası 1. haftada yükselmekte ve etkisi

yaklaşık 8 hafta devam etmektedir. Neovaskülarizasyon ve hücre çoğalması DY-ŞDT'den sonra 4. haftada ortaya çıkmakta ve etkisi 12 haftadan daha fazla sürmektedir (10). Aicher ve ark. arka bacak kasında kronik iskemik oluşturulan ratlarda, DY-ŞDT'nin iskemik kas dokusunda kan akışını anlamlı bir şekilde artırdığını göstermişlerdir (11). Kalp kası üzerine yapılan çalışmalarda da iskemik hücrelerde büyüme faktörlerinde ve reseptörlerinde anlamlı artış tespit edilmiştir (8). Uwatoku ve ark. akut myokard enfarktüsü domuz modelinde DY-ŞDT uygulaması ile sol ventrikül fonksiyonlarında (kan akımında artış, kapiller oluşumunda artış gibi) iyileşme bildirmişlerdir (12).

DY-ŞDT'nin erektil doku üzerine etkilerini gösteren bir çok çalışma mevcuttur. Hayvan çalışmaları DY-ŞDT'nin penil hemodinamiği ve penisdeki patolojik değişiklikleri düzelttiğini göstermiştir (2). Liu ve ark. diyabetik fareler üzerinde yaptıkları çalışma sonucunda; DY-ŞDT'nin erektil fonksiyonu düzelttiğini göstermiş ve yapılan histolojik incelemede penis içerisindeki düz kas ve hücre içeriğinde artış saptamışlardır (13). Qiu ve ark. diabetik ratlarda, DY-ŞDT yapılmayan grupta erektil fonksiyonun daha fazla bozulduğunu ve histolojik tahlillerde nNOS-içeren sinir, endotelial ve düz kas hücreleri ve mezenşimal ana hücrelerin önemli miktarda azaldığını göstermişlerdir (14). Muller ve ark. ratlarda yaptığı çalışmada şok dalgasının zaman ve tedaviye bağımlı olarak intrakavernozal basıncı düşürdüğünü ve düz kaslarda tahribatı azalttığını göstermişlerdir (15). Bu iki durum da potansiyel olarak erektil fonksiyonu bozabilecek durumlardır. Lei ve ark. tip 1 diabetli ratlarda DY-ŞDT'nin erektil fonksiyon üzerine etkisinin incelediği çalışmada, erektil fonksiyonun düzeldiğini, penil dokudaki diabete bağlı patolojik değişikliklerin geri döndüğünü bildirmişlerdir (16). Bu sonuçlar DY-ŞDT'nin diabetik ED'li hastaların tedavisinde invaziv olmayan bir tedavi yöntemi olarak kullanılabilirliğini düşündürmektedir.

Zhang ve ark. ratların endotelial progenitor hücreleri üzerinde DY-ŞDT'sinin doz etkisini incelemiş ve in vitro hücreleri tedavide en etkin şok dalga sayısının 200-300, şok dalga enerji aralığının 0.10-0.13 mJ/mm² olduğunu göstermişlerdir (17).

İn vitro ve hayvan deneylerindeki bu cesaret verici sonuçlar insanlar üzerinde de çalışmalara öncülük etmiştir.

Kikuchi ve ark çift-kör sham kontrollü çalışmada, ciddi iskemik kalp hastalığı olan 8 hastada DY-ŞDT uygulamışlar ve göğüs ağrısı semptomlarında azalma, yürüme mesafesinde artış ve nitrogliserin ihtiyacında azalma bildirmişlerdir. Sol ventrikül fonksiyonlarında belirgin düzelme görülmüş olup tedaviye bağlı hiçbir komplikasyon veya yan etki bildirmemişlerdir (7). Bu yöntemle rahatsızlığın olduğu bölgede kanlanma artmakta ve vücudun kendi iyileştirici mekanizmaları devreye girmektedir. Arkasından iskemik yara ve ülserlerde pozitif sonuçlar bildiren bir çok yayını bildirilmiştir. (11,18)

ED'da DY-ŞDT

ED'un altında yatan fonksiyonel sebeplerinden birinin yetersiz kavernozaal arteriyel kan akımı olması, DY-ŞDT ile neovaskülarizasyon oluşturularak erektil fonksiyonunun düzeltilebileceğini düşündürmüştür (19,20).

İlk olarak 2010 yılında DY-ŞDT'nin ED üzerine klinik etkinliği değerlendirilmiştir. Vardi ve ark. vasküler ED tanılı ve oral FDE5i tedavisine yanıt vermiş 20 hasta üzerinde araştırma yapmışlardır. Tedavi protokolü olarak ilk 3 hafta, haftada 2 seans uygulanmış, 3 hafta ara verilmiş, sonrası tekrar 3 hafta haftada 2 seans olarak uygulanmıştır. Her seansda penil shaft boyunca üç, kruvada iki toplam beş farklı alana 0.09 mJ/mm² enerji yoğunluğunda 300 şok dalgası şeklinde uygulanmıştır. Tedaviden 1 ay sonra erektil fonksiyon hastaların %75'inde düzelme göstermiştir. Uluslararası erektil fonksiyon indeksi skoru (IIEF-EF) alan skorundaki ortalama artış 7.4 puan olarak bildirilmiştir. Şok dalga tedavisi öncesi ve tedavi sonrası hastaların cinsel fonksiyonlarının, sertlik derecesinin ve süresinin artış gösterdiğini saptamışlardır. Altı aylık takip sonucunda ise 20 hastanın 10'unda halen spontan ereksiyonların devam ettiğini ve ilaç kullanım gereksinimin ortadan kalktığını tespit etmişlerdir (6).

Gruenwald ve ark. kalp damar ve şeker hastalığı olan ve ilaç tedavisine cevap vermeyen daha ileri ED'li 29 hastada, 3 hafta boyunca haftada 2 tedavi seansı ile penil DY-ŞDT uygulamasının erektil fonksiyonu ve penil hemodinamiği düzelttiğini bildirdiler. Ortalama IIEF-ED skoru 1 aylık takipte 8.8'den 12.3'e yükselmiştir. 2 ayın sonunda aktif PDE5 inhibitörü kullananlarda IIEF-ED skoru ise 18.8'e artış göstermiştir. Hastaların %72.4'ünde tam ilişkiye girebilecek sertlik sağlanmıştır. IIEF-EF alan skorlarındaki bu artış flow-mediated dilatation method ile ölçülmüştür.

çüldüğünde penil endotelial fonksiyonda ve kavernoza kan akımında düzelmeye eşlik ettiği görülmüştür. Ayrıca hastaların hiçbirinde tedavi bağımlı ağrı ve yan etki gelişmediğini belirtmişlerdir. Bu sonuçlar DY-ŞDT'nin şiddetli vaskülojenik ED'li hastaların tedavisinde kullanılabileceğini düşündürmüştür (19).

Bu pozitif sonuçları doğrulamak için prospektif randomize çift-kör sham-kontrollü bir çalışma yapılmıştır. Altmış ED'li hasta aynı protokolle tedavi edilmiştir. Sham grubunda da aktif prob kullanılmış ama şok dalgası verilmemiştir. Aktif tedavi grubu sham grubu ile karşılaştırıldığında, penil endotelial fonksiyonda düzelmeyi gösteren IIEF-EF alan skorları, DY-ŞDT alan grupta anlamlı olarak daha yüksek bulunmuştur (21).

DY-ŞDT'nin toplam başarı oranları Gruenwald ve ark. tarafından analiz edilmiştir. Çeşitli çalışmalarda 184 hastanın incelenmesinde IIEF-EF alan skorunda DY-ŞDT sonrası 7 puan artış olduğu, şiddetli ED'li hastalarda daha büyük düzelmeye gösterdiği bildirilmiştir. Yapılan analiz PDE5i yanıt vermeyen hastalarda IIEF-EF alan skorundaki artışın PDE5i'ye yanıt verenlere göre daha fazla olduğunu (7.52 puana 5.7 puan) göstermiştir (22). İlk tur tedavide başarısız olan hastalarda ek DY-ŞDT tedavi protokolünün yararlı olup olmadığını araştırılmıştır. Bu çalışmaya tedavi öncesi ortalama taban IIEF-EF skoru 8 olan 22'si (%77.3) aşırı ED'li 30 hasta alınmıştır. İlk tedaviden sonra ortalama skor puanı 10'a yükselmiştir. "İkinci tur" protokolde DY-ŞDT hastaların yaklaşık yarısında etkili olup, ortalama IIEF skoru 8'den 13.5'e çıkmıştır. Bu çalışma bazı hastalarda yanıt alabilmek için şok dalga enerjisi uygulanmasına ihtiyaç olduğunu göstermektedir (23).

Penil DY-ŞDT tedavisinde farklı şok dalga cihazları kullanılmaktadır. Reisman ve ark. 4 anatomik alanda lineer şok dalga üreten bir makine ile yaptığı çalışmada hastaların %82'sinde IIEF-EF alan skorunda 8 puanlık bir artış olduğunu göstermiştir (24). Lund ve ark. üçüncü şok dalga cihazının kullanıldığı prospektif, randomize, kör, plasebo kontrollü çalışmada hastaların %50'sinden fazlasında ilaç kullanmaksızın tam bir seksüel ilişkiye izin veren düzelmeye bildirmişlerdir (25).

Vardi ve ark. DY-ŞDT tedavisinin 2 yıllık takip sonrası etkinliğini araştırdığında, hastaların %50'sinde, tedaviden hemen sonra ulaşılan yararlı cevabın hala devam

ettiğini göstermiştir. 2 yıl sonraki başarı oranı aşırı ED ve diabetli hastalarda daha düşük bulunmuştur (26).

Palmieri ve ark. prospektif, randomize, kontrollü çalışmasında, Peyronie hastalığı ve ED'ü olan hastaların tedavisinde DY-ŞDT artı 5 mg tadalafilin kombinasyonunun tek başına kullanımlarına göre daha etkili olduğunu göstermiştir (27).

Hisasue ve ark. ED'li 56 hastada DY-ŞDT'nin etkili olduğunu, tedavi yanıtına negatif prediktif faktör olarak yaş ve eşlik eden hastalıklar olduğunu göstermiştir (28).

Srini ve ark. çift-kör plasebo kontrollü çalışmasında, tedavi öncesinde FDE5i'ne yanıt alınan vaskülojenik ED'li hastalarda, DY-ŞDT'nin eretil fonksiyonu düzeltmede pozitif uzun dönem klinik etkisi olduğunu göstermiştir (29).

Frey ve ark. robot yardımlı bilateral sinir koruyucu radikal prostatektomi sonrası ED gelişen hastalarda DY-ŞDT'nin eretil fonksiyonu düzelttiğini bildirmiştir (30).

Olsen ve ark. prospektif randomize kör plasebo kontrollü çalışmada, 10. Haftada hastaların %57'sinin, 24. Haftada %23'ünün ilaç kullanmaksızın seksüel ilişkiye girebilecek düzeyde olduğunu bildirmiştir. Bu çalışma ED'lu bazı hastalarda kür sağlanabileceğini gösteren ümit verici bir çalışmadır (31).

DY-ŞDT'de kullanılan şok dalga sayısı ve süresi hastalığa ve cihaza göre değişebilmekte olup henüz standardize değildir. Prospektif, randomize kontrollü bir çalışmada, vaskülojenik ED'li 30 hasta 3 gruba ayrılarak, gün aşırı haftada 3 seans toplam bir ay, 100, 200 ve 300 şok uygulamasının sonuçları karşılaştırıldığında, en çok düzelmeyen ve en uzun süren etkinin 300 şok uygulanan grupta olduğu gösterilmiştir (32).

ED tedavisinde hedef spontan seksüel aktiviteyi geri kazandıran bir tedavi arayışındır. Bu amaçla ana hücre veya gen tedavileri araştırılmış ama bir ilerleme olmamış, kür için arayışlar halen devam etmektedir. Korpus kavernozaumun DY-ŞDT tedavisi yeni bir tedavi şekli olup ümit vermektedir. DY-ŞDT'in asıl etkisi penil endotelial fonksiyon üzerine olup, penil kan akımını arttırmakta ve eretil fonksiyonu düzelterek neticede seksüel tatmin olmayı sağlamaktadır.

Sonuç

DY-ŞDT vaskülojenik ED'li hastalarda, eretil fonksiyonu yeniden tesis etmek için gelecek vaad eden yeni

bir tedavi edici yöntemdir. Tedavinin ana hedefi, hastalarda ilaç kullanımına ihtiyaç göstermeksizin hiçbir yan etki oluşturmadan erektil fonksiyonu yeniden tesis etmek, ED'nin progresyonunu engellemektir. Bu bulguları doğrulamak, en uygun tedavi protokolünü ve aday hasta grubunu belirlemek için iyi düzenlenmiş, standardize edilmiş, randomize geniş ölçekli, çok merkezli çalışmalara ihtiyaç vardır.

Kaynaklar

1. Shamloul R, Ghanem H. Erectile dysfunction. *Lancet* 2013;381:153-65.
2. Lei H, Liu J, Li H et al. Low-intensity shock wave therapy and its application to erectile dysfunction. *World J Mens Health* 2013;31:208-14.
3. Decaluwe K, Pauwels B, Boydens C, Van de Voorde. Treatment of erectile dysfunction: new targets and strategies from recent research. *Pharmacol Biochem Behav* 2014;121:146-57.
4. Gruenwald I, Appel B, Kitrey ND, Vardi Y. Shockwave treatment of erectile dysfunction. *Ther Adv Urol* 2013;5:95-9.
5. Rompe JD, Kirkpatrick CJ, Küllmer K, Schwitalle M, Kriskheik O. Dose-related effects of shock waves on rabbit tendo Achillis. A sonographic and histological study. *J Bone Joint Surg Br* 1998;80:546-52.
6. Vardi Y, Appel B, Jacob G, Massarwi O, Gruenwald I. Can low-intensity extracorporeal shockwave therapy improve erectile function? A 6-month follow-up pilot study in patients with organic erectile dysfunction. *Eur Urol* 2010; 58:243-48.
7. Kikuchi Y, Ito K, Ito Y et al. Double-blind and placebo-controlled study of the effectiveness and safety of extracorporeal cardiac shock wave therapy for severe angina pectoris. *Circ J* 2010;74:589-91.
8. Nishida T, Shimokawa H, Oi K, et al. Extracorporeal cardiac shock wave therapy markedly ameliorates ischemia-induced myocardial dysfunction in pigs in vivo. *Circulation* 2004;110:3055-61.
9. Zimmermann R, Cumpanas A, Miclea F, Janetschek G. Extracorporeal shock wave therapy for the treatment of chronic pelvic pain syndrome in males: a randomised, double-blind, placebo-controlled study. *Eur Urol* 2009, 56:418-24.
10. Wang CJ, Wang FS, Yang KD, et al. Shock wave therapy induces neovascularization at the tendon-bone junction. A study in rabbits. *J Orthop Res* 2003;21:984-89.
11. Aicher A, Heeschen C, Sasaki K et al. Low-energy shock wave for enhancing recruitment of endothelial progenitor cells: a new modality to increase efficacy of cell therapy in chronic hind limb ischemia. *Circulation* 2006;114:2823-30.
12. Uwatoku T, Ito K, Abe K, et al. Extracorporeal cardiac shock wave therapy improves left ventricular remodeling after acute myocardial infarction in pigs. *Coron Artery Dis* 2007;18:397-404.
13. Liu J, Zhou F, Li GY, et al. Evaluation of the effect of different doses of low energy shock wave therapy on the erectile function of streptozotocin (STZ)-induced diabetic rats. *Int J Mol Sci* 2013;14:10661-73.
14. Qiu X, Lin G, Xin Z, et al. Effects of low-energy shockwave therapy on the erectile function and tissue of a diabetic rat model. *J Sex Med* 2013;10:738-46.
15. Müller A, Akin-Olugbade Y, Devenci S, et al. The impact of shock wave therapy at varied energy and dose levels on functional and structural changes in erectile tissue. *Eur Urol* 2008;53:635-42.
16. Lei H, Xin H, Guan R, et al. Low-intensity Pulsed Ultrasound Improves Erectile Function in Streptozotocin-induced Type I Diabetic Rats. *Urology* 2015;86:1241.e11-1241.e18.
17. Zhang X, Yan X, Wang C, Tang T, Chai Y. The dose-effect relationship in extracorporeal shock wave therapy: the optimal parameter for extracorporeal shock wave therapy. *J Surg Res* 2014;186:484-92.
18. Larking AM, Duport S, Clinton M, Hardy M, Andrews K. Randomized control of extracorporeal shock wave therapy versus placebo for chronic decubitus ulceration. *Clin Rehabil* 2010;24:222-29.
19. Gruenwald, I, Appel, B and Vardi, Y. Low-intensity extracorporeal shock wave therapy-A novel effective treatment for erectile dysfunction in severe ED patients who respond poorly to PDE5 inhibitor therapy. *J Sex Med* 2012; 9:259-64.
20. Pan MM, Raees A, Kovac JR. Low-Intensity Extracorporeal Shock Wave as a Novel Treatment for Erectile Dysfunction. *Am J Mens Health* 2016;10:146-48.
21. Vardi Y, Appel B, Kilchevsky A and Gruenwald I. Does low intensity extracorporeal shock wave therapy have a physiological effect on erectile function? Short-term results of a randomized, double-blind, sham controlled study. *J Urol* 2012; 187: 1769-75.
22. Gruenwald I, Kitrey ND, Appel B, Vardi Y. Low-intensity extracorporeal shock wave therapy in vascular diseases and erectile dysfunction: theory and outcomes *Sex Med Rev* 2013; 1:83-90.
23. Vardi Y, Appel B, Kitrey ND, Massarwa O, Gruenwald I. Additional shockwave treatment improves erectile function in patients with poor response to the standard shockwave

- protocol [abstract]. In: The 29th European Association of Urology Annual Congress; 2014 Apr 11-14; Stockholm, Sweden. Arnhem: European Association of Urology 2014.
24. Reisman Y, Hind A, Varanekas A, Motil I. Efficacy and Safety of Linear Focused Shockwaves for Erectile Dysfunction (RENOVA) – A Second Generation Technology [abstract]. In: The 12th congress of the Latin American Society for Sexual Medicine; 2013 Aug 28-31; Cancun, Mexico. Latin American Society for Sexual Medicine 2013.
25. Lund L. Treatment of erectile dysfunction with extracorporeal shockwave therapy (ESWT). A prospective, randomized, double-blind, placebo-controlled study [abstract]. In: The 16th Congress of the European Society for Sexual Medicine. 2014 Jan 29-Feb. 1; Istanbul, Turkey. European Society for Sexual Medicine 2014.
26. Vardi Y, Appel B, Kitrey N.D, Massarwa O, Gruenwald I. Low-intensity shockwave treatment for ED -long term follow up of 2 years [abstract]. In: The 29th European Association of Urology Annual Congress; 2014 Apr 11-14; Stockholm, Sweden. Arnhem: European Association of Urology 2014.
27. Palmieri A, Imbimbo C, Creta M, et al. Tadalafil once daily and extracorporeal shock wave therapy in the management of patients with Peyronie's disease and erectile dysfunction: results from a prospective randomized trial. *Int J Androl* 2012;35:190-95.
28. Hisasue SI, China T, Horiuchi A, et al. Impact of aging and comorbidity on the efficacy of low-intensity shock wave therapy for erectile dysfunction. *Int J Urol* 2016;23:80-4.
29. Srinivas VS, Reddy RK, Shultz T, Denes B. Low intensity extracorporeal shockwave therapy for erectile dysfunction: a study in an Indian population. *Can J Urol* 2015;22:7614-22.
30. Frey A, Sønksen J, Fode M. Low-intensity extracorporeal shockwave therapy in the treatment of postprostatectomy erectile dysfunction: a pilot study. *Scand J Urol* 2015; 23:1-5.
31. Olsen AB, Persiani M, Boie S, Hanna M, Lund L. Can low-intensity extracorporeal shockwave therapy improve erectile dysfunction? A prospective, randomized, double-blind, placebo-controlled study. *Scand J Urol* 2015;49:329-33.
32. Samhan AF: The effective dose of low intensity extracorporeal shock wave therapy on patients with vasculogenic erectile dysfunction. *Int J Health Scien & Res* 2014; 4:129-39.